Aus dem Pathologischen Institut der „Cölner Akademie
für Praktische Medizin“
(Prosektor: Dr. Frank)

# Das „Papillom“ des Plexus chorioideus im Anschluß an einen einschlägigen Fall.

## Inaugural-Dissertation

zur

Erlangung der Doktorwürde

in der

Psychiatrie, Physiologie und Augenheilkunde

der

Hohen Medizinischen Fakultät der
Kgl. bayerischen Universität München

R. UNIV.
BIBLIOTHEEK
LEIDEN

vorgelegt von

**Hans Schwarting**
Appr. Arzt aus Stollhamm (Oldb).

**Hannover**
Buchdruckerei Hartmann & Co.
1916.

Gedruckt mit Genehmigung der medizinischen Fakultät
der Universität München.

Referent Herr Prof. Dr. Borst.

Aus dem Pathologischen Institut der Cölner Akademie für praktische Medizin.

---

# Das „Papillom“ des Plexus chorioideus im Anschluß an einen einschlägigen Fall.

In der Pathologie des Gehirns geben die Geschwülste, die aus Bindesubstanzen resp. Gliagewebe hervorgehen, das Gros der Hirntumoren ab, während epitheliale Neubildungen des Gehirns relativ selten sind. Histogenetisch kommt hierbei, abgesehen von Keimverlagerungen oder Versprengungen vor allem das Ependym und das Plexusepithel in Betracht. Der erste Fall dieser Art wird von dem Franzosen Guerard angeführt und stammt aus dem Jahre 1833. Später erwähnt Virchow das Vorkommen von epithelialen Hirntumoren. Die erste ausführliche Arbeit stammt von Saxer aus dem Jahre 1902. Erst in den letzten Jahren sind wieder die primären epithel. Tumoren durch die Arbeiten von Boudet und Clunet, Hart und Natonek in den Mittelpunkt des Interesses gerückt. Besonders bemerkenswert sind die Tumoren des Plexus chor., indem sie, trotz ihrer Größe und Lage fast ausschließlich sowohl klinisch wie anatomisch gutartig sind und den typischen Bau des Plexus bewahren, sodaß sie von einzelnen Autoren sogar nicht zu den echten Tumoren gerechnet werden. In der Literatur finden sich nur wenige solche Fälle genauer beschrieben. —

Es dürfte daher von besonderem Interesse sein, einen derartigen Fall, ausgehend vom Plexus chor. des vierten Ventrikels genauer zu betrachten. Ich werde dabei vor allem die Frage, ob man dafür die Bezeichnung „echte Geschwulst“ aufrecht erhalten kann, erörtern. —

Der „Tumor“ über den ich berichten werde, wurde als zufälliger Nebenbefund im Path. Institut der Cölner Akademie für praktische Medizin bei der Sektion eines an Sepsis zu Grunde gegangenen Soldaten erhoben.

Krankengeschichte:

Der Soldat W. B. 29 Jahre alt, von einem Res.-Inf.-Reg. wurde am 30. 11. 14 in die med. Klinik der Lindenburg eingeliefert. —

**Anamnese:** W. B. hatte bisher Wachdienst getan. Eine genaue Anamnese ließ sich nicht feststellen, da Patient auf Fragen keine vernünftigen Antworten gab.

**Status:** Mann von mittlerem Körperbau und mittlerer Ernährung; kein Exanthem, keine Oedeme; sichtbare Schleimhäute mäßig injiciert, Thorax flach, bewegt sich regelmäßig bei der Atmung. Hinten zwischen 11. und 12. Proc. spin. vorn am unteren Rand der 6. Rippe Lungengrenzen verschieblich. Ueber der ganzen Lunge

sonorer Klopfschall und Vesikuläratmen. — Cor. $\frac{3:8}{15}$ cm Spitzenstoß im 5. Intercostalraum, medial von der Mamillarlinie. Herztöne laut und rein, Aktion beschleunigt. Puls klein, weich, regelmäßig. 108 Schläge pro Minute.

Nervensystem. Reflexe normal auslösbar. Sensibilität intakt. Patient ist benommen und läßt dauernd unter sich gehen.

Rechtes Bein wird im Hüftgelenk gebeugt und abduziert gehalten. Schmerzen sind dauernd vorhanden. Die passive Streckung des Beines erzeugt Schmerzen an der Innenseite des Oberschenkels. Die obere innere Partie des Oberschenkels ist stark geschwollen und sehr druckempfindlich. Andeutung von Fluktuation. Beginn der Schmerzen angeblich nach längerem Marsch und starker Erkältung. Die femoralen und Leistendrüsen sind ziemlich geschwollen.

2. 12. 14. Die Schwellung der Leistendrüse hat stark zugenommen, ebenfalls die Schmerzhaftigkeit. Eine Punktion ergibt reichlich Eiter.

9. 12. 14. Patient wird zur chirurgischen Klinik verlegt. Er läßt noch Stuhl und Urin unter sich und ist sensorisch verwirrt. Temperatur leicht febril.

12. 12. 14. In Aethernarkose wird an der Innenseite dicht unterhalb des Poupartschen Bandes an der Stelle der stärksten Spannung die Haut in der Längsrichtung des Beines gespalten. Die vortretende Partie des Psoas ist leicht braun verfärbt. Nach stumpfer Trennung quillt aus der Muskulatur eine sehr große Menge gelbgrünen, stark eingedickten, nicht übelriechenden Eiters aus. Der Absceß scheint nicht mit einem Knochen oder Gelenk in Verbindung zu stehen. Es werden Drains angelegt. Abends ist die Temperatur gesunken. Patient ist immer noch verwirrt, läßt auch weiter Stuhl und Urin unter sich. —

13. 12. 14. Unter rapiden Verfall der Kräfte und unveränderter Verwirrtheit Exitus letalis.

**Diagnose:** Intramuskulärer Absceß in der rechten Leistendrüse. Sepsis.

Sektionsbefund:

Mittelgroßer, dürftig genährter Mann. Hautfarbe ikterisch. In der rechten Inguinalgegend findet sich eine etwa 3 cm lange Operationswunde mit Drainrohr. Bei Herausnahme des recht tief sitzenden Drains quillt aus der Tiefe der Muskulatur reichlich blutig gefärbter rahmiger Eiter. Das rechte Hüftgelenk weist in der Umgebung der Kapsel wenig gleichbeschaffenen Eiter auf. Die Gelenkhöhle selbst ist frei von Eiter. Der Knorpel glatt, schmutzig rot imbibiert (Leichenerscheinung). Das Periost des Beckens ist überall über dem Knochen erhalten. Von der vorhin erwähnten Abceßhöhle gelangt man durch das For. Obtur. zu der tieferen Beckenmuskulatur und unter dem Poupartschen Band durch den Gefäßschlitz hinter

den unteren Teil des Psoas, wo ebenfalls ein abgekapselter Herd durch den vorhin erwähnten Weg mit dem Haupteiterherd kommuniziert. Die Wirbelkörper und die Darmbeinschaufel sind überall von intaktem Periost überzogen. Am Rücken findet sich kein Dekubitalgeschwür.

**Brusthöhle:** Zwerchfellstand rechts vierte, links fünfte Rippe. Lungengewebe in beiden Unterlappen diffus von untereinander confluierenden grauroten trockenen luftleeren Herden durchsetzt. In den oberen Lungenpartien ist das Gewebe lufthaltig und elastisch. Aus den Bronchien entleert sich auf Druck reichlich gelber rahmiger Eiter. Rachen- und Halsorgane o. B. Herz entspricht der Faust; das Pericard ist glatt und spiegelnd, Muskulatur braunrot und die Klappen glatt und zart. Aorta und Coronarien weisen in der Intima vereinzelte gelbe Flecken und Streifen auf. —

**Bauchhöhle:** Peritoneum glatt, spiegelnd. Milz etwas vergrößert, weich; Pulpa vorquellend. Nieren: Oberfläche glatt, Rinde graurot, von entsprechender Breite, nicht trüb. Die übrigen Bauchorgane ohne nennenswerten Befund. —

**Gehirn:** Meningen glatt, spiegelnd. Unterhalb des Wurmes in der Gegend des For. Magendi wölben sich unter der Piamater graurote, zottige, blumenkohlartige Tumormassen vor, die sich in das Plexusgewebe fortsetzen und sich in diesem verlieren. Medulla sehr breit und stark abgeplattet. Das Gehirn wird in Toto gehärtet. Rückenmark makroskopisch o. B.

**Bakteriologischer Befund:** Streptococcen im Herzblut in Reinkultur. —

**Anatomische Diagnose:** Papillom des Plexus chor. des vierten Ventrikels mit hochgradiger Abplattung der Medulla. Eitrige Bronchitis. Confluierende Bronchopneumonie. Tiefer Muskel-Abceß in der rechten Inguinalgegend. Streptococcensepsis. —

Makroskopische Beschreibung:

An dem gehärteten Präparat sieht man an der unteren hinteren Partie des Kleinhirns zwischen Kleinhirn und Medulla Oblongata eine zottige blumenkohlartige Tumormasse sich vorwölben, die in situ in ihrer Größe etwa einer Wallnußhemisphäre entspricht. Hebt man dagegen das Kleinhirn etwas auf und zieht man gleichzeitig die Medulla nach unten, so präsentiert sich ein kleinhühnereigroßer „Tumor“ von weicher Consistenz und blumenkohlartigem Bau. Er mißt im größten Durchmesser 5 cm in der Breite und in der Tiefe je 3 cm und zeigt in seiner meridionalen Peripherie einen ringförmigen Einschnitt, der durch das Velum bedingt ist. Der „Tumor“ ist rechts von der Medianlinie verschoben. Er läßt sich in Toto aus seiner Umgebung manuell leicht auslösen und ist nirgends in die Hirnsubstanz eingewachsen; er füllt den größten Teil des vierten Ventrikels aus und liegt eng an der Ventrikelwand an. Der Plexus Chor. legt sich dem „Tumor“ nicht etwa an, sondern er geht direkt

in dem „Tumor“ auf. Das, was als „Tumor“ imponiert scheint bei genauer Betrachtung der Plexus selbst, in stark gewuchertem Zustande zu sein. Mehrere dünne Gefäßstränge lassen sich zur Pia Mater verfolgen. Sonst besteht, abgesehen von dem Zusammenhang mit den übrigen Plexusabschnitten keine Verbindung des „Tumors“ mit seiner Umgebung. Er reicht vorne bis zur Umschlagstelle des Velum medulla anterius auf den Arbor vitae. Das Ventrikelependym zeigt mehrere kleine Eindellungen und leichte Verdickungen, wie überhaupt die anliegenden Partien des Ventrikelbodens

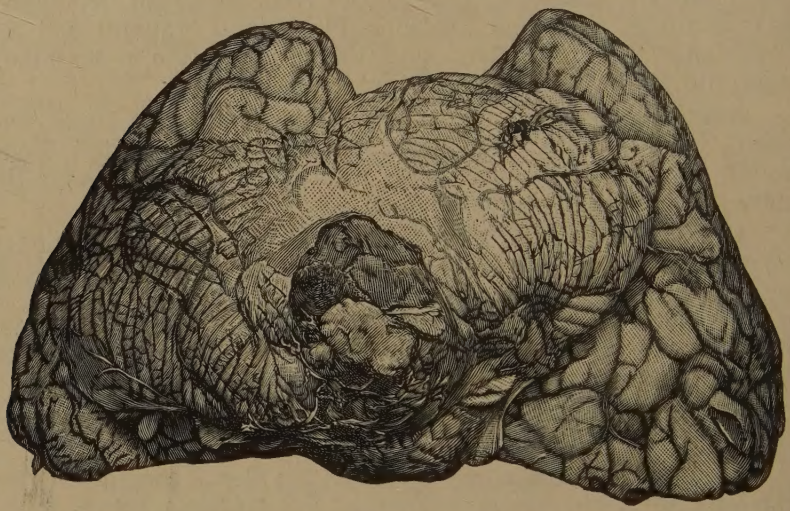

und der Kleinhirnhemisphären ungefähr einem Abguß der höckerigen, blumenkohlartigen Oberfläche des Tumors entsprechen. Die dem Tumor anliegenden Hirnpartien, das Kleinhirn und die Medulla sind sehr stark abgeplattet. Die Abplattung des Kleinhirns läßt sich mittels eines Medianschnittes durch den Vermis demonstrieren. Im übrigen ist das Kleinhirn normal gezeichnet. Auch die Medulla ist stark komprimiert. Auf einem Querschnitt mißt die Medianlinie in der Mitte zwischen Striae acusticae und Calamus scriptorius normaler Weise 1,4 cm in unserem Falle nur 0,9 cm. Der Calamus scriptorius, der normaler Weise ganz spitzwinklig endigt, ist stark bogenförmig abgerundet, beinahe gradlinig verlaufend. Der Piaüberzug zeigt nur an der Stelle, wo der „Tumor“ nach außen vorquillt, kleine Einrisse. Man hat den Eindruck, daß der „Tumor“ die Kleinhirnhemisphären zur Seite gedrückt und den Piaüberzug an mehreren Stellen eingerissen hat. Die Gyri der Großhirnhemisphären zeigen keine Abflachungen, sondern normale Zeichnung. Die Gehirnmasse ist überall von normalem Aussehen. Die Ventrikel sind von normaler Größe. Es besteht kein Hydrocephalus. Das Ependym der übrigen Ventrikel ist überall glatt und glänzend

und ihre Plexus ohne Befund. Es finden sich keine weiteren Neubildungen. —

Mikroskopische Beschreibung:

Es wurden verschiedene Schnitte, besonders von der Stelle, wo der Plexus schon makroskopisch sein normales Aussehen gewahrt hat, gemacht und mit Hämatoxylin-Eosin und nach van Gieson gefärbt. Außerdem wurde von der Medulla ein Querschnitt mit Markscheidenfärbung nach Weigert angefertigt. Mikroskopisch sieht man sehr schön nebeneinander die normal. Struktur des Plexus chor. neben dem pathologisch gewucherten Teil. Der norm. Plexus besteht aus einem dendritisch verzweigten Bindegewebesystem m. zentral verlaufenden Blutgefäßen. Das zottige Gewebe wird ringsum von einer Schicht eines fast kubisch. Epithels bekleidet. Das Bindegewebe ist locker, aber nicht sehr zellreich. Die Zellkerne sind intensiv gefärbt. Die Gefäße sind gut gefüllt. Das Epithel sitzt dem Bindegewebe unmittelbar auf. An einzelnen Stellen finden sich zwischen den einzelnen Zotten und häufiger noch im Bindegewebe der Zotten (vergl. Fig.), kleine, kugelige, mit Hämatoxylin intensiv blau gefärbte Körner, die als Kalkkonkremente anzusprechen sind und sich gewöhnlich im normalen Plexus nachweisen lassen. Stellt man nun die „Tumor"-Partie ein, so fällt

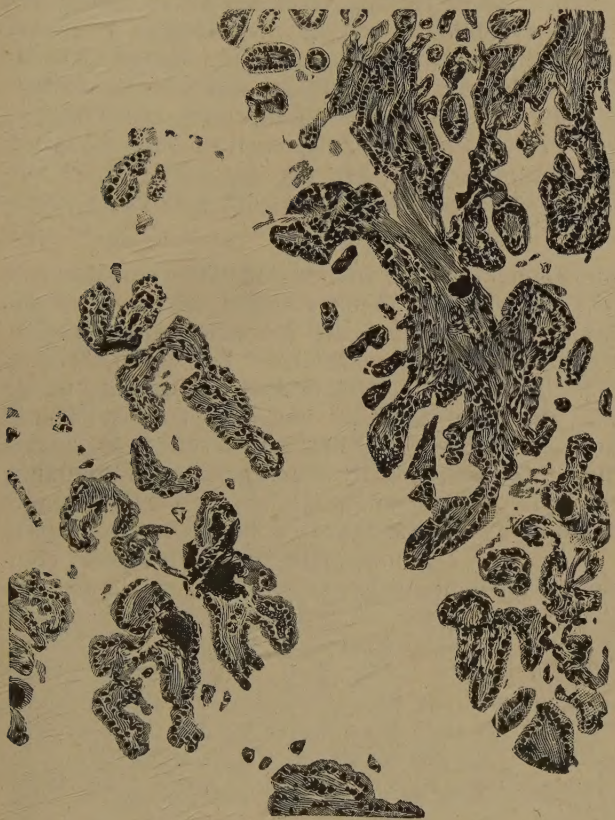

Links: Normaler Plexus.
Rechts: Pathologisch gewucherter Teil.
● Kalkeinlagerungen.

direkt auf, daß diese genau die gleiche Struktur aufweist wie der normale Plexus, nur in hyperplastischer Form, indem die einzelnen Zotten zahlreichere Verzweigungen aufweisen; doch läßt sich eine scharfe Grenze nicht erkennen. Das bindegewebige Stroma ist lockerer, etwas vermehrt, gleichsam ödematös aufgequollen, zum Teil hyalin stellenweise sogar myxomatös. Es ist entsprechend arm an Bindegewebszellen. Die Blutgefäße verlaufen meist zentral und sind strotzend mit Blut gefüllt. Die Epithelbekleidung ist genau dieselbe, hochkubisch bis zylindrisch und einschichtig. Die an manchen Stellen mehrfache Epithelschicht ist nur eine scheinbare und durch den Verlauf des Schnittes, Flachschnitt, zu erklären. Die Färbbarkeit von Protoplasma und Zellkernen ist intensiv, unterscheidet sich nur in geringem Grad von der des normalen Plexus. Auch hier finden sich kugelige mit Hämatoxylin gefärbte Konkremente zwischen den einzelnen Zotten. —

Fassen wir nun einmal kurz die wichtigsten klinischen Momente zusammen, so geht aus der Krankengeschichte hervor, daß der „Hirntumor" während der Lebzeiten des Mannes keine nennenswerten klinischen Erscheinungen gemacht hat. Der Mann, der drei Wochen vor seinem Exitus noch Militärdienst getan hat, ist an einer akuten Sepsis, die ihren Ausgang von einem Drüsenabsceß am linken Oberschenkel genommen hat, zu Grunde gegangen. Erst bei der Sektion fand sich die oben beschriebene Neubildung im vierten Hirnventrikel. Aus der anatomischen Beschreibung geht hervor, daß es sich um eine „tumorartige" Neubildung von papillärem Bau handelt, die im engsten Zusammenhang mit dem Plexus chor. steht, in diesem unter Beibehaltung seiner Struktur vollständig aufgegangen, rein expansiv gewachsen ist und hierdurch die anliegende Hirnsubstanz teils beiseite geschoben, teils komprimiert hat. Auch der histologische Bau entspricht völlig dem des normalen Plexus und unmerklich geht das normale Plexusgewebe in das tumorartig gewucherte über. Nirgends sieht man atypische von der Struktur des Plexus abweichende Wucherungen noch ein Eindringen des Epithels in den bindegewebigen Grundstock. Auch fehlt Metastasenbildung. —

Klinisch ist die Neubildung als durchaus gutartig zu bezeichnen. Sie muß sich in Jahren ganz allmählich entwickelt haben, denn die umgebenden Gehirnteile haben Zeit gefunden, sich allmählich der Form des „Tumors" durch entsprechende Eindellung oder durch Ausweichen anzupassen. Ebenso fand die Ventrikelflüssigkeit Zeit, die allmählich sich entwickelnden Zirkulationsstörungen auszugleichen, trotzdem der „Tumor" sich an einer Stelle findet, wo der Hirnliquor nach dem Rückenmark hin abfließt, denn es bestand kein Hydrocephalus. Ob der Mann während seiner Lebzeiten irgendwelche Gehirnsymptome (häufigen Kopfschmerz, psychische Symptome) gezeigt hat, konnte leider nicht in Erfahrung gebracht

werden. Eine genaue Anamnese fehlt. Die Verwirrtheit und die Blasen- und Mastdarmstörungen des Patienten bei der Aufnahme im Krankenhause sind auf seinen septischen Zustand zurückzuführen und nicht etwa auf die nicht weiter ins Auge gefallene, durch den Tumor bedingte cerebrale Störung, besonders da ein Querschnitt durch die abgeflachte Medulla oblongata bei Markscheidenfärbung keinerlei Degenerationserscheinungen zeigt, sondern ein ganz normales, nur etwas abgeflachtes Bild; außerdem hat der Mann mehrere Monate bis drei Wochen vor dem Exitus noch Dienst als Soldat getan, ohne daß seiner Umgebung oder dem Truppenarzt irgendwelche Störung an seinem Nervensystem aufgefallen wäre. —

Wie soll man nun den „Tumor" terminologisch im System einordnen? Haben wir es hier mit einer echten Geschwulst oder mit einer einfachen Hyperplasie zu tun?

Nach Borst versteht man unter echten Geschwülsten, Wachstumsexcesse von autonomem, parasitischem Charakter, deren Wachstumsprodukte zwar im Bauplan und bis zu einem gewissen Grade auch in den Funktionen den Normalgebilden gleichkommen, aber eine gewisse Minderwertigkeit in Struktur und funktionellem Verhalten aufweisen. Ist die Abweichung vom normalen Typus gering, so sprechen wir von homoiotypischen Geschwülsten, von Blastomen mit weitvorgeschrittener Gewebsreife. Ribbert definiert die Geschwulst als eine in sich abgeschlossene, selbstständige, in die Organisation sich nicht einfügende, von ihr unabhängige Wucherung von Geweben oder Zellen. —

Betrachten wir eine einfache Geschwulst, beispielsweise ein Myom des Uterus oder ein Papillom der Blase, so handelt es sich bei ersterem um einen rundlichen festen Knoten, der sich von dem Ausgangsgewebe, auch wenn er darin eingeschlossen ist, deutlich abhebt. Er ist ringsum scharf begrenzt, also nicht organisch in das normale Gewebe eingefügt; er nimmt dem normalen Gewebe gegenüber eine selbstständige Stellung ein. Er läßt sich völlig ausschälen und ist nur durch lockere Fasern und Blutgefäße mit ihm verbunden. — Sehen wir uns nun unsere „Neubildung" an, so ergibt sich, daß dieselbe nicht in sich abgeschlossen ist, nicht außerhalb des organischen Baues des Plexus chor. steht, sondern, daß im Gegenteil der Plexus von der „tumorartigen" Neubildung nicht abzugrenzen ist. Auch histologisch ist die Struktur des normalen Plexus vollkommen gewahrt; auch der normale Plexus zeigt papilläre dentrische Verzweigungen, bestehend aus einem zottigen, bindegewebigen, gefäßführenden Grundstock, der von einer einzelligen Epithelschicht bekleidet ist. Ziehen wir weiter ein Papillom der Blase zum Vergleich heran, so sehen wir, daß das Papillom papilläre Struktur aufweist, während die normale Blasenschleimhaut doch keineswegs papillär gebaut ist. Die Lage

der Zellen, Größe und Färbbarkeit von Protoplasma und Zellkernen zeigt keine wesentlichen Unterschiede im Vergleich mit dem normalen Plexus. In morphologischer und funktioneller Hinsicht ist der Charakter des Muttergewebes vollkommen gewahrt. Es liegt nur ein quantitativer Wachstumsexceß, besonders seitens des Bindegewebes vor, das gegenüber dem normalen Plexus vermehrt ist. Der Begriff „echte Geschwulst" läßt sich also schwer aufrecht erhalten, wir sind geneigt, die Bildung als einen hyperplastischen Wachstumsexceß, oder falls man sie auf Entwicklungsstörungen zurückführen will, nach der von Albrecht gegebenen Geschwulsteinteilung als Hamartom aufzufassen, d. h. als örtliche Fehl- oder Mißbildung des Plexus ohne autonomen Wachstumsexceß durch fehlerhafte Gewebswucherung, die dann ihren Ausdruck in der hypertrophierten Entwickelung des gefäßführenden Bindegewebes fand, wodurch die Bildung nur äußerlich an eine Geschwulst erinnert. —

In Nachstehendem sei eine Reihe aus der deutschen und französischen Literatur gesammelter ähnlicher Fälle von „Tumoren" die ihren Ausgang vom Plexus Chor. nehmen, kurz angeführt und am Schluss dem unserigen vergleichend gegenüber gestellt.

1. **Beneke** erwähnt ein typisches Papillom des vierten Ventrikels, dessen kurze knorrige Zapfenform die Verwandschaft mit den embryonalen Wachstumsformen der Ependymzotten (z. B. an den Plexus Chor.) unverkennbar hervortreten lassen. Daneben bestand eine starke Granulation der Ventrikelwand und am Infundibulum ein offenbar ganz gleichartiger „Tumor" (mikr. nicht untersucht). Nach Beneke handelt es sich um allgemeine granulierende Hypertrophie des Ependyms, die sich an zwei Stellen zu richtigen Geschwulsten weiter entwickelt hatte. Wir sind geneigt (auch Hart) die Ependymitis granularis als sekundär aufzufassen und den „Tumor" zu den Plexustumoren zu rechnen. Der zweite Tumor wurde leider mikroskopisch nicht untersucht. Es bestand hochgradige Abplattung der Pons, Medulla und der Curra ad Cerebellum, ferner bedeutender Hydrocephalus internus.

2. **Blasius.** Fräulein, 30 Jahre alt. Seit Jahren bestehende, allmählich zunehmende Krankheitssymptome (Schwindel, Kopfschmerzen, Sehstörungen, Lähmungen, zuletzt Bewußtlosigkeit) die auf einen raumbeengenden Hirntumor hindeuten.

Sektionsbefund: Im vierten Ventrikel, vom Plexus Chor. ausgehende maulbeerförmige, wallnußgroße Geschwulst, sonst völlig frei, grau, weich (Papillom). Entsprechende einfache Kompression der Medulla und Pons, wodurch geringe Erweichung. Keine eigentliche Herderkrankung der Hirnsubstanz. Erster bis dritter Ventrikel stark erweitert, mit klarem Serum gefüllt. Ependym nicht auffallend körnig. Kompression der Ventrikelwand gleichmäßig, geringe Resistenzzunahme und Anämie des Gehirns.

3. **Boudet u. Clunet.** Klinische Diagnose: Meningitis, Cavernen-Symptome der Lunge. Im rechten Seitenventrikel, ungefähr runder „Tumor" mit 4 cm Durchmesser, der den Ventrikel ausfüllt und mit dem Plexus in Verbindung steht. Auf dem Schnitt sieht man die äußere papilläre und innere cystische an eine colloidale Struma erinnernde Struktur. Die Papillen werden von bindegewebigem, gefäßhaltigem Stroma gebildet, das mit nur einer Schicht von hohem cubischem Epithel mit basal sitzendem Kern bekleidet ist, und vereinzelte Angiolithen enthält. Nach außen zu sind die Papillen in ihrem mikroskopischen Bau dem normalen Plexus gleich. An der Übergangsstelle tritt das Bindegewebe mehr zurück, sodaß die Epithelbekleidungen Züge und Balken bilden. Die innere größere Partie des „Tumors" besteht aus verschieden großen mit Epithel ausgekleideten Hohlräumen, die mit einer homogen sich färbenden Masse angefüllt sind. Nach Auffassung des Autors handelt es sich nicht etwa um Sekretionsprodukte (Cornil), sondern um Degenerationserscheinungen des Stromas (Saxer und Cestan).

4. **Boudet u. Clunet, Fall 2.** Der zweite Fall geht vom Plexus des linken Seitenventrikels aus, und wurde an der Hirnbasis gefunden. Der „Tumor" hat Mandarinengröße, hat mikr. den gleichen Bau wie Fall 1, im Zentrum Degenerationspartien, cystische Hohlräume mit einzelnen Bindegewebsbalken und Gefäßen. Die Cysten sind ausgekleidet von Zylinderzellen mit ovalem Kern und fein granuliertem stark basophilem Protoplasma. In beiden Fällen wurden alle Stadien von der normalen Papille mit Gefäßen und normalem Bindegewebe bis zur völlig degenerierten Papille, die das Aussehen einer körnigen homogen Masse hat, beobachtet. Beide Fälle zeigen infiltratives Wachstum von Epithelzügen in das normale Nervengewebe, haben jedoch keine Metastasenbildung.

5. **Brüchanow.** $2^1/_2$ jähriger Knabe. Klin. Hydrocephalus, aquisitus. In der Cella Media der linken Großhirnhemisphäre fast kugeliger „Tumor" mit 5 cm Durchmesser, der mit dem Plexus Chor. des linken Seitenventrikels zusammenhängt, einen exquisit zottigen Bau zeigt und stellenweise weißliche, sandige Einlagerungen besitzt. Erheblicher Hydrocephalus sämtlicher Ventrikel, Umgebung der Gehirnteile stark abgeplattet. Mikroskopisch zeigt sich, daß dieses nichts anderes wie eine allerdings ungemein hochgradige, mit Epithel bekleidete papilläre Wucherung des Plexus Chor. darstellt. Die Papillen bestanden aus einem im allgemeinen überaus lockeren sehr gefäßhaltigen, bindegewebigen Stroma mit einschichtigem, niedrigem Zylinderepithel bekleidet. Das Ventrikelependym zeigt Verdickungen. B. faßt den „Tumor" als einfache Hyperplasie des Plexus auf.

6. **Chouppe.** Im linksseitigen Seitenventrikel lokalisierte Hyperplasie des Plexus Chor. vom Typus des normalen Gewebes.

7. **Curschmann.** Papillom des vierten Ventrikels.

8. **Demange.** Im Hinterraum des linken Seitenventrikels nußgroßer gestielter „Tumor" vom Plexus Chor. ausgehend.

9. **Douty.** Papillärer Tumor des dritten Ventrikels von gelatinöser Konsistenz vom Plexus ausgehend.

10 **Garrod u. Philpot.** Höckeriger „Tumor" mit zahlreichen Gefäßen, dessen bindegewebiges Stroma mit einem Saum von Zylinderepithelien bekleidet ist, ausgehend vom vierten Ventrikel mit einem Durchmesser von über $1^1/_2$ Zoll. Umgebung war stark komprimiert. „Tumor" ist bis zur Basis vorgedrungen. Keine Metastasen.

11. **Guerard.** Hühnereiergroßer, elastischer „Tumor" im dritten Ventrikel, der mit dem Plexusgewebe in Verbindung stand und aus unendlich kleinen zusammengeknäuelten Zügen, wie man sie beim Hodengewebe findet, zu bestehen schien. Das Plexusgewebe bot kleine rote und dunkelblaue Granulationen dar, die von derselben Form und Zusammensetzung wie der Tumor zu sein schienen.

12. **Henneberg.** 50 jährige Landarbeiterin, längere Zeit wegen psychischer Störungen, die an Dementia paralytica erinnern, behandelt. Bei der Sektion wallnußgroßer, höckeriger, mit dem Plexus in Zusammenhang stehender Tumor im dritten Ventrikel, dessen distales zugespitztes Ende in dem stark erweiterten Aquaeductus Sylvii liegt und bis zu den hinteren Vierhügeln reicht. Der Tumor zeigt papillären Bau. Die auf dem gefäßführenden Bindegewebe sitzenden Epithelien sind hochkubisch, zeigen einen scharfen Saum und sind wesentlich größer als die Epithelien des normalen Plexus.

13. **Heß.** An der unteren Seite des Kleinhirns wölbt sich rötlichgrauer, höckerig blumenkohlartiger Tumor vor, zwischen Flocculus und Medulla, vom Plexus Chor. ausgehend. Ein Zusammenhang zwischen Geschwulst und Hirnsubstanz fehlt. Letztere erscheint lediglich verdrängt und beteiligt sich in keiner Weise an der Zusammensetzung. Es besteht Hydrocephalus int. Histologisch setzt sich der Tumor aus kleineren und größeren, zum Teil dendritisch verzweigten Papillen zusammen, die aus bindegewebigem Stroma mit beträchtlichem Gefäßreichtum bestehen und mit einem Überzug von Epithel, das in seiner Form dem Zylinderepithel nicht unähnlich ist, versehen sind.

14. **Levrat Perroton.** Nußgroßer Tumor im vierten Ventrikel, der mit dem Plexus in Verbindung zu stehen scheint. Er ist mit Epithelzellen bekleidet. Im Zentrum besteht er aus gelatinöser colloidaler Substanz, zusammengehalten durch eine Anzahl Zellengewebsfasern.

15. **Natonek.** Zufälliger Nebenbefund. Ueber wallnußgroße zottige Massen, die nicht nur die ganze vierte Kammer anfüllen,

sondern sich in die Recessus lateralis fortsetzend, auch an der anderen Seite des Flocculus sichtbar werden und nach vorne sich bis auf das hintere Paar der Vierhügel erstrecken. Der Tumor liegt dem Boden des Ventrikels fest an. Vom normalen Plexus ist nur ein schmaler Wulst in der Gegend der gewöhnlichen Anhaftungsstelle desselben an der Taenia des vierten Ventrikel vorhanden. Mikr. findet sich ein bindegewebiges Stroma mit regellos verstreuten, runden und polygonalen Zellen mit zentral verlaufenden Blutgefäßen. Der Epithelbelag ist einreihig, hoch- und niedrig- zylindrisch, liegt den Gefäßen nicht direkt auf. Die Epithelzellen des Tumors lassen sich sowohl im Kern als auch im Protoplasma wesentlich intensiver färben als die Zellen des normalen Plexus. Die Zotten des Tumors findet man überall zwischen den Plexuszotten. Während der normale Plexus mäßig reiche Kalkkonkremente enthält, ist die Geschwulst von solchen ganz frei. N. fand nirgend eine differenzierung des Plexusepithels.

16. **Ribbert** weist in seiner Geschwulstlehre auf die Seltenheit der Plexustumoren und ihre Aehnlichkeit mit den papillären Tumoren der Haut und der mit Plattenepithel bedeckten Schleimhäute hin und führt einen wallnußgroßen, am Eingang des vierten Ventrikels sitzenden, zottig gebauten Tumor mit zartem, bindegewebigem Gerüst mit Gefäßen und einschichtigem Epithelüberzug an.

17. **Ribbert.** Ein anderer von Ribbert beobachteter Fall war $6^1/_2$ cm lang, $3^1/_2$ cm breit, sah makr. solide aus, war mikr. zottig gebaut. Er saß im linken Seitenventrikel und war nur mit einem platten Stiel am Plexus befestigt, im übrigen frei beweglich. Ribbert schreibt ferner: Daß diese Tumoren den normalen Formationen ähnlich sind, ist klar; sie werden aus Entwicklungsstörungen derselben hervorgehen.

18. **Robin.** Den vierten Ventrikel ausfüllender weicher bröckliger Tumor. In seiner Struktur ähnlich dem normalen Plexus. Bedeutender Hydrocephalus der übrigen Ventrikel. Es wurden wie im normalen Plexus Carbonat- und Phosphatsteine gefunden.

19. **Roßbach** beschreibt einen isolierten, leicht auslösbaren Tumor des rechten Seitenventrikels, der mit dem Plexus in Zusammenhang steht, rechnet ihn aber, weil die Masse des Tumors von einem gefäßreichen Netz, bekleidet mit einfachem Endothel, gebildet wird, zu den vom Gefäßapparat ausgehenden Tumoren, Endotheliomen bezw. Peritheliomen. Es handelt sich jedoch wohl, wie auch Boudet und Clunet meinen, dem histologischen Bilde nach um einen Plexus-Tumor, der in seinem Zentrum cystische mit homogen färbbarer Substanz angefüllte, mit einschichtigem, Epithel ausgekleidete Hohlräume, also Degenerationsprodukte, enthält.

20. **Slagmaker und Ellias.** 11jähriger Knabe. Im Anschluß an einen Fall auf den Boden allmählicher Krankheitsbeginn: Ataktische Gleichgewichtsstörungen; 2 Jahre krank. Ein Tumor von

4 : 5 cm Größe im vierten Ventrikel, ausgehend vom Plexus. Er besteht aus zottigem verzweigtem Stroma, das mit einer Schicht Zylinderepithel bekleidet ist. Im Inneren des Tumors sieht man zahlreiche Kalkkonkremente. Es besteht bedeutender Hydrocephalus internus. —

21. **Spillmann.** Mann, 32 Jahre alt, zwei Jahre krank. Eigroßer Tumor, den vierten Ventrikel ausfüllend, Bulbus und Protuberantia komprimierend, die Gehirnlappen ausdehnend. Der Tumor geht vom Plexus aus.

22. **Ströber.** Der Plexus Chor. des linken Seitenventrikels geht dort, wo er in das Unterhorn hinabsteigt, in walnußgroßen zottigen Tumor über, der gallertige Kugeln einschließt. Mikr. findet man dendritisch verzweigtes, gefäßhaftiges Bindegewebssystem, das mit hohem Zylinderepithel bekleidet ist und im Zentrum schleimig degenerierte, kugelige Partien aufweist. Keine Metastasenbildung. Der Bau des Tumors lehnt sich an den Plexus Chor., seinen Ausgangspunkt an. Dieser besitzt ebenfalls papilläre Struktür und bildet häufig auch solche Schleimkugeln. —

23. **Vigouroux,** von Boudet untersucht. Nußgroßer papillärer Tumor im vierten Ventrikel. Sieht aus wie Hypertrophie des Plexus. Die nähere Untersuchung erweist als Ausgangspunkt den Plexus des vierten Ventrikels. Er hat die Umgebung stark komprimiert. Man bemerkt eine Menge Papillen in allen Formen, die im Zentrum ein embryonales bindegewebiges Stroma mit endothel-bekleideten Gefäßen haben. Die Papillen sind bekleidet von einem kubischen Epithel mit großen, runden, mittenständigen Kernen. An einigen Punkten findet man in der zentralen Partie hyaline Degeneration. —

24. **Ziegler** erwähnt in seiner Speziellen Pathologie ein papilläres Epitheliom des Plexus Chor. des dritten Ventrikels. Das bindegewebige Stroma der Geschwulst ist schleimig entartet und durch Aufquellung des Schleimes werden die Papillen in cystische Bildungen umgewandelt, welche nur durch epitheliale Zellzüge voneinander getrennt sind. Es bildet somit das Epithel gewissermaßen ein Stroma für die aus dem Bindegewebe entstandenen Cysten. Die Geschwulst bleibt auf den Ventrikel beschränkt und führt wesentlich zu einer Verdrängung der angrenzenden Hirnsubstanz sowie zu Ventrikel-Hydrops. —

Alle diese Fälle sind wegen ihres durchaus typischen Baues als anatomisch gutartig zu bezeichnen. Der einzige vom Plexus ausgehende „echte Tumor", der nicht nur seiner histologischen Struktur nach, sondern auch wegen seines einwandfrei erwiesenen destruktiven Wachstums als maligner Tumor aufzufassen ist, ist der von Wunschheim beschriebene Fall:

25. **v. Wunschheim.** Es handelt sich um einen bei einem 51 Jahre alten Manne gefundenen, breitbasig am Boden des vierten

Ventrikel aufsitzenden Tumor. Es besteht ein inniger Zusammenhang zwischen Tumor und Plexus Chor., der auf die Geschwulst übergeht und mit einem niedrigen quer verlaufenden Wulst endigt. Als Ausgangspunkt wurde das Plexusepithel aufgefaßt. Mikr. findet sich nach außen papillärer Bau, dem Plexus ähnlich, im Zentrum des Tumors carzinomatöse, drüsenartige Epithelanordnung, die Wunschheim den Eindruck eines medullären, zylindro-cellulären Carzinoms erweckte. Saxer, der den Fall nachuntersucht hat, erhielt auf den ersten Blick den Eindruck, daß es sich um eine enorme Wucherung drüsiger Gebilde handele. Es sind hohe, basal stark verjüngte Zylinderepithelien. Als Ausgangspunkt betrachtet Saxer die Uebergangsstelle des Plexus zum Ependym. Außerdem wurden solide Epithelstränge gefunden, die das Ependym substituiert und in das Nervengewebe infiltrativ eingewachsen waren. Saxer glaubt, daß die Epithelreihen im Zentrum als epithelialer Ueberzug verzweigter zottiger Bindegewebsstämmchen aufzufassen sind und daß die drüsige Anordnung nur eine Täuschung ist, daß ferner der Tumor in der Hauptsache nach dem Schema des Plexus selbst gebaut ist. Der Plexus hängt auf das Engste mit der Geschwulst zusammen und zwar finden sich Plexuszotten von normalem Aussehen nicht bloß an der Oberfläche der Geschwulst, sondern auch bis ziemlich weit in den Tumor hinein. Er sieht diese epithelialen, schlauchähnlichen Gebilde bis in die Nervenfaserbündel eindringen, indem nur noch einzelne zottenstielähnliche derbfaserige Glia- (Ependym-) Säulen zwischen diesen epithelialen, durchaus carzinomatösen Massen stehen bleiben. —

Sämtliche bisher aufgeführten Fälle haben ihren Ausgangspunkt vom Plexusepithel. Sie stimmen in ihrem Bau vollkommen überein mit dem normalen Plexus. Sie zeigen im allgemeinen alle den gleichen Befund. Sie sind solitär, anatomisch durchaus gutartig, und wachsen in das Ventrikellumen hinein, die umgebende Hirnsubstanz durch expansives Wachstum verdrängend. Eine Ausnahme davon macht nur Wunschheims Fall, der infiltratives und destruktives Wachstum aufweist und als echter Tumor aufzufassen ist. Das Volumen der Tumoren schwankt zwischen Wallnuß- und Hühnereigröße. Die zottige, blumenkohlartige Struktur kehrt in den Beschreibungen immer wieder. Während die meisten Fälle nur als zufälliger Nebenbefund, wie im unseren Falle, beobachtet wurden, haben einzelne Fälle auch lange vor dem Exitus klinische Erscheinungen gemacht, indem durch Verlegung der Abflußwege der Ventrikelflüssigkeit erhebliche Hirnstörungen frühzeitig auftraten. Einmal wurde die Diagnose Meningitis neben einer sonstigen tuberkulösen Lungenerkrankung gestellt. In mehreren anderen Fällen wurden psychische Störungen unbestimmter Art beobachtet; einmal war das Krankheitsbild ähnlich wie bei einer Dementia paralytica. In etwa der Hälfte der erwähnten Fälle hat der Tumor hochgradige

Verdrängungserscheinungen, Abplattung der umgebenden Hirnpartieen und Hydrocephalus internus verursacht. In anderen Fällen, wie auch in dem unsrigen ist von einem Hydrops der Ventrikel nicht die Rede. In allen Fällen ist ein sehr langsames Wachstum und allmähliche Anpassung der umgebenden Hirnmassen anzunehmen. Was den Sitz der Tumoren anlangt, so wurden 2 im rechten Seitenventrikel, 4 im dritten Ventrikel, 6 im linken Seitenventrikel und mit dem unserigen zusammen 14 im vierten Ventrikel aufgefunden. In allen Lebensaltern vom 2. bis zum 51. Lebensjahre kamen die Tumoren vor.

Das mikr. Bild ist im Ganzen auch immer dasselbe. Es entspricht vollkommnn dem Bau des normalen Plexus; ein bindegewebiges gefäßhaltiges, dendritisch verzweigtes Gerüst mit einer Schicht eines meist hohen palisadenartigen Zylinderepithels bekleidet. Doch kommt auch kubisches Epithel vor, manchmal beide Epitheltypen in demselben „Tumor". Bei 6 der „Tumoren" wurden im Zentrum Degenerationserscheinungen, cystenähnlicher Bau mit homogen färbbarer Masse, festgestellt. Einige Autoren erwähnen auch die im normalen Plexus desgleichen vorkommenden Kalkkonkremente.

Was nun die Frage der Einreihung dieser Fälle im System anbelangt, so fassen die meisten Autoren sie als „echte Tumoren" auf und bezeichnen sie entsprechend ihrem grob anatomischen papillären Bau, wie ihrer histologischen Struktur als Papillome. Früher brauchten auch manche Autoren hierfür den Ausdruck „Peritheliom". Unter Peritheliomen versteht man Tumoren, die aus epithelähnlichen Zellen entstehen, welche von den Gefäßwänden des Zentralnervensystems ausgehen, die Außenfläche der Blutgefäße bekleidend oder die circum-vasculären Lymphgefäße auskleidend. Roßbach rechnet seinen Fall zu den Peritheliomen. Lubarsch wollte auch den von Heß beschriebenen Fall als Peritheliom aufgefaßt wissen. Borst hält es für bedenklich, die Papillome des Plexus unter die Peritheliome zu rechnen. Er sagt: Wohl bestehen die Geschwülste in ihren jüngeren Abschnitten fast nur aus Gefäßen, denen kubische oder fast zylindrische Zellen peripherwärts aufsitzen; jedoch sind diese Belegzellen den sogenannten Perithelien nicht gleichwertig, sondern dem Ependymepithel genetisch zugehörend. Die älteren Papillen bilden übrigens nach unserer Beobachtung um die Gefäße auch spärliches Bindegewebe aus, sodaß das Epithel den Gefäßen dann nicht mehr direkt aufsitzt.

Heute schränken die meisten Autoren mit Recht den Gebrauch der Bezeichnung „Peritheliom" erheblich ein. Kaufmann führt in seinem Lehrbuch nur kurz an, daß von dem Plexus Chor. gutartige und bösartige Epitheliome ausgehen können. Auch in anderen bekannten Lehrbüchern wird kurz auf die „Plexustumoren" und ihre relative Seltenheit hingewiesen.

Nicht alle der unten angeführten Autoren rechnen ihre Fälle von „Plexustumoren“ zu den „echten Tumoren“, sondern einzelne fassen sie als einfache Hyperplasien auf, wegen ihres durchaus typischen Plexusbaues. Boudet sagt: „die Papillome sind in ihrem mikr. Bau dem normalen Plexus gleich“. Chouppe spricht von einer Hyperplasie des Plexus Chor. vom Typus des normalen Gewebes. Vigouroux sagt: „Der Tumor sieht aus wie eine Hypertrophie des Plexus“. Ribbert weist auf die große Aehnlichkeit der „Tumoren“ mit den normalen Formationen hin, hält sie aber doch für echte Tumoren. Natonek findet, daß der Bau im allgemeinen derselbe ist, wie der des normalen Plexus. Er weist auf kleine Verschiedenheiten in der Größe der Zellen und der Intensität ihrer Färbbarkeit hin. Am bekanntesten ist in dieser Hinsicht der Fall Brüchanow geworden. Brüchanow schreibt: „Die mikr. Untersuchung des Tumors ergab, wie man auch nach seinem makr. Aussehen erwarten konnte, daß derselbe nichts anderes als eine allerdings ungemein hochgradige, mit Epithel bekleidete, papilläre Wucherung des Plexus chor. darstellt, weshalb er den „Tumor“ als eine einfache Hyperplasie des Plexus auffassen möchte“.

Jedenfalls ist im allgemeinen der Bau des normalen Plexus vollkommen gewahrt. Die charakteristischen Mermale einer echten Geschwulst, das unabhängige, in sich selbst abgeschlossene parasitäre Wachstum wird stets vermißt. Kleine Differenzen in der Größe, Lage und Färbbarkeit der Zellen können unseres Erachtens nicht als ausschlaggebend dafür gelten, die Fälle als „echte Tumoren“ aufzufassen.

Nach diesen Gesichtspunkten muß man die typischen Plexuspapillome als hyperplastische Wachstumsexcesse auffassen und, falls man das Auftreten in jugendlichem Alter und das überaus langsame Wachstum in Betracht zieht, dieselben auf Entwicklungsstörungen zurückführen (Fall Brüchanow) und sie als Zwischenstufe zwischen „echter Geschwulst“ und Hyperplasie, als „Hamartome“, nach der oben angeführten, von Albrecht gegebenen Definition auffassen, wie ja Borst auch nach Möglichkeit die hyperplastischen Bildungen und die als geschwulstartige Gewebsneubildungen aufzufassenden Produkte von den echten Blastomen abzutrennen versucht. Borst betont dabei von vornherein, daß scharfe Grenzen nicht existieren, indem Übergangsformen und Kombinationen vorkommen. Daß natürlich echte Geschwülste aus diesen hyperplastischen Gewebsmißbildungen entstehen können, zeigt der Fall von Wunschheim.

---

Zum Schlusse spreche ich Herrn Prosektor Dr. Frank für die gütige Überweisung des Themas und die liebenswürdige Unterstützung bei Anfertigung der Arbeit meinen besten Dank aus.

# Literatur.


1. **Aschoff,** Pathologische Anatomie.
2. **Benda,** Deutsch med. Wochenschrift 1898, 30.
3. **Beneke,** Kasuitische Beiträge zur Geschwulstlehre, Virch. Archiv Bd. 119 1890.
4. **Bittorf,** Zieglers Beiträge, Bd. 35, 1904.
5. **Bielschowsky u. Unger,** Zur Kenntnis der prim. Epithelgeschwülste der Adergeflechte des Gehirns. Arch. für kl. Chir. Bd. 81, 1906.
6. **Blasius,** Beitrag zur Kenntnis der multiplen Hirnhernien, Virch. Archiv Bd. 165, 1901.
7. **Bonnet,** Entwicklungsgeschichte.
8. **Borst,** Geschwulstlehre.
9. **Boudet u. Clunet,** Etude des tumeurs epith. prim. de l'encéphale. Arch. de med. exp. et anat Path. T. 22, 1910.
10. **Brüchanow,** Über einen Fall von Papillom des Plexus chor. ventr. lat. sin. Prager med. Wochenschrift 1898, 47.
11. **Hart,** Über primäre epithel. Geschwülste des Gehirns. Arch. für Psych. Bd. 47, 1910.
12. **Henneberg,** Berliner klinische Wochenschrift 1903, S. 277.
13. **Heß,** Beiträge zur Geschwulstlehre. I. D. Bonn, 1896.
14. **Kölpin,** Multiple Papillome des Gehirns. Arch. für Psych. Bd 45, 1909.
15. **Kaufmann,** Lehrbuch der Pathologie
16. **Link,** Zieglers Beiträge, Bd. 33, 1903.
17. **Muthmann-Sauerbeck,** Zieglers Beiträge, Bd. 34, 1903.
18. **Natonek,** Zur Kenntnis der prim. Epithel. Tumoren des Gehirns, Virch. Arch. 218.
19. **Ribbert,** Geschwulstlehre, 2. Auflage.
20. **Rindfleisch,** Pathol. Gewebelehre, 1873.
21. **Saxer,** Ependymepithel, Gliome und epithel. Geschwülste des Zentralnervensystems. Zieglers Beiträge, Bd. 32.
22. **v. Wunschheim,** Fall von prim. Carzinom der Rautengrube. Prager med. Wochenschrift, 1891.
23. **Ziegler,** Lehrbuch der Spez. Pathologie, 11. Auflage, S. 429.

## Lebenslauf.

Geboren wurde ich am 12. Oktober 1887 als Sohn des Pastors Schwarting in Stollhamm (Oldenburg).

Ich besuchte die Gymnasien zu Jever und Wilhelmshaven, wo ich Ostern 1906 das Abiturium bestand. Danach studierte ich zwei Semester Medizin auf der Universität Jena. Am 1. April 1907 trat ich bei der Kaiserlichen Marine als Seekadett ein, um die Seeoffizierslaufbahn einzuschlagen, mußte aber nach einjähriger Auslandsreise wegen eines in den Tropen zugezogenen Leidens wieder abgehen und kehrte im Sommersemester 1909 zum Studium der Medizin zurück. Ich besuchte die Universitäten Freiburg, Würzburg und München, wo ich im Sommer 1913 das Staatsexamen machte. Anfang August 1914 wurde ich approbiert. Bei Kriegsausbruch ging ich als Freiwilliger ins Feld und wurde im November 1914 schwer verwundet. Nach 20monatiger Lazarettbehandlung konnte ich meinen Beruf als Arzt wieder aufnehmen.